DAGC

Die Bandscheibe

Anatomie
Biomechanik
Pathologie

Deutsch-Amerikanisches Chiropraktik-Seminar
6. bis 7. Dezember 2008

DAGC

Der Bau der Bandscheibe

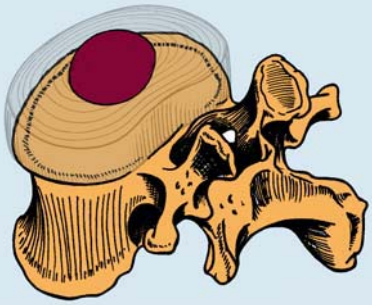

Der Nucleus pulposus als zentral gelegener Gallertkern stellt eine schleimig-gallertige, hydrophile Masse dar, deren Wassergehalt 88 % beträgt, er ist gefäß- und nervenfrei. Umhüllt wird er von einem peripheren fibrillären Mantel. Der Nucleus liegt in einer zugfesten Hülle, oben und unten von den Wirbelkörperendflächen, peripher vom Annulus fibrosus gebildet. Der Ring bildet ein hermetisch geschlossenes, fibrilläres Gewebe, das bei Jugendlichen einen Austritt der Gallertkernsubstanz nicht zulässt.

© Friedemann Theill, 2008

DAGC

Der Bau der Bandscheibe

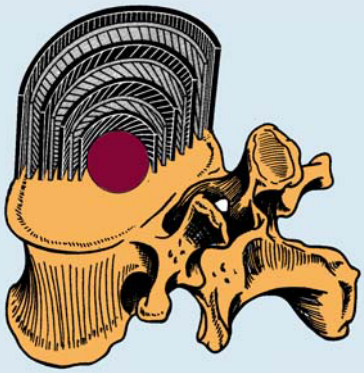

Der äußere Teil des Discus ist der Annulus fibrosus, ein Faserring, der aus konzentrischen Fibrillenschichten aufgebaut ist. Benachbarte Schichten haben einen sich schräg kreuzenden Fibrillenverlauf, die peripheren Fibrillen verlaufen vertikal, orientieren sich nach innen hin zu immer schräger, während in der innersten Schicht, die mit dem Nucleus Kontakt hat, die Fibrillen fast horizontal liegen. In flach aufsteigenden Windungen steigen sie von der unteren zur oberen Grundfläche.

© Friedemann Theill, 2008

DAGC

Der Nucleus Pulposus als Kugellagerelement

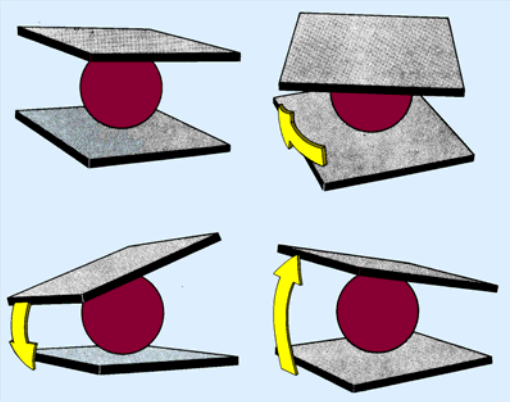

Die Kombination von dem unter Druck in seiner Hülle eingeschlossenen Nucleus pulposus und den Deckplatten der Wirbel hat kugellagerähnliche Eigenschaften.
Dadurch sind Neigungen in der Sagittal- und Frontalebene sowie Dreh- und Verschiebebewegungen der beiden Platten gegeneinander möglich.

© Friedemann Theill, 2008

DAGC

Druckbelastungen der Bandscheibe

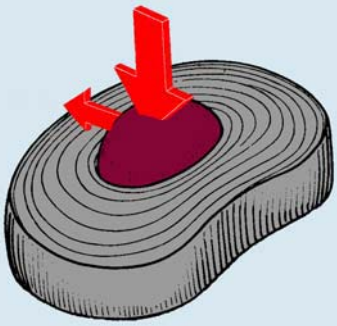

Der hydrophile Nucleus pulposus steht unter Spannung; bei axialer Belastung werden 75 % der Kraft vom Nucleus absorbiert, 25 % werden auf den zugfesten Annulus fibrosus übertragen.
Im Stand beträgt die Spannung auf dem Annulus ca. 160 N/cm^2, bei Ventralneigung ca. 550 N/cm^2, bei der Aufrichtung mehr als 1.000 N/cm^2.
Wird beim Aufrichten noch eine zusätzliche Last angehoben, können die Spannungen im Faserring Werte annehmen, die die obere Belastungsgrenze erreichen bzw. überschreiten.

© Friedemann Theill, 2008

DAGC

Druckbelastungen der Bandscheibe

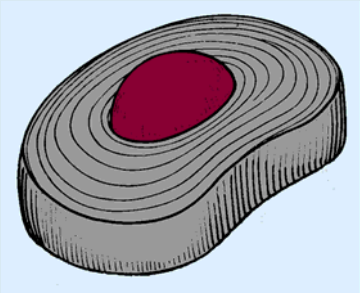

Rückenlage:	~ 190 N
Seitlage:	~ 580 N
Stehen:	~ 980 N
aufrechtes Sitzen:	~ 1.300 N
nach vorn gebeugt Sitzen:	~ 1.900 N
Aufrichten aus der Rückenlage:	~ 2.000 N
Anheben von 50 kg aus der Hocke:	~ 2.000 N
Anheben von 50 kg mit 45° Vorneigung des Rumpfes:	~ 6.800 N

© Friedemann Theill, 2008

DAGC

Festigkeitsgrenze der Bandscheibe

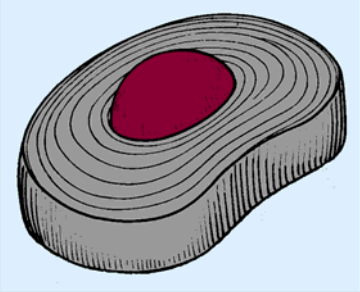

axiale Belastung:	bis 15.000 N
Hyperflexions- oder Torsionsbewegungen:	~ 4.900 N
Hyperextensions-bewegungen:	~ 1.000 N

© Friedemann Theill, 2008

DAGC

Druckbelastungen der Bandscheibe

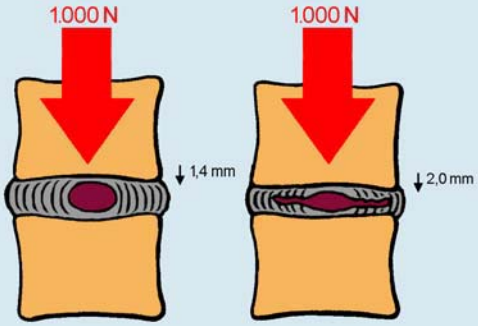

Ein intakter Diskus wird bei einer Belastung von 1.000 N um ca. 1,4 mm komprimiert und dehnt sich horizontal aus (li.).

Ein vorgeschädigter Diskus verliert bei gleicher Belastung ca. 2 mm an Höhe (re.)

Nach Entlastung erreicht er auch nicht wieder seine ursprüngliche Höhe.

© Friedemann Theill, 2008

DAGC

Druckbelastungen der Bandscheibe

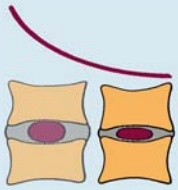

Bei einer konstanten Belastung verläuft die Höhenabnahme der Bandscheibe nicht linear, sondern exponentiell; die Dehydratation verläuft proportional zum Volumen des Nucleus pulposus.

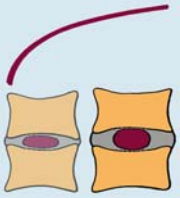

Bei Entlastung bekommt die Bandscheibe wieder ihre Ausgangsdicke, aber auch jetzt ist die Kurve eine exponentielle.

Das bedeutet, dass am Anfang der Ruhephase eine überproportionale Rehydratation stattfindet, die Bandscheibe wird schnell wieder belastbarer.

© Friedemann Theill, 2008

DAGC

Druckbelastungen der Bandscheibe

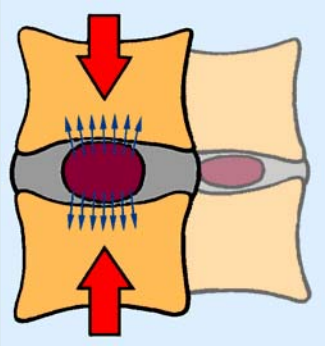

Bei einer axialen Kompression (aufrechter Stand) wird das Wasser aus dem Gallertkern durch die Poren der Endplatten in Richtung Wirbelkörperzentrum gedrängt – der Kern wird wasserärmer, die Bandscheibe nimmt real an Höhe ab.

© Friedemann Theill, 2008

DAGC

Druckbelastungen der Bandscheibe

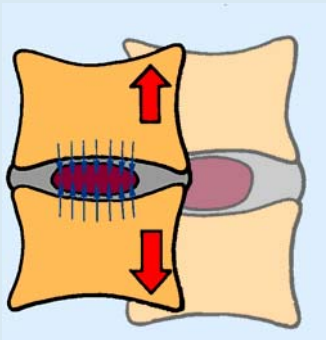

Während der Nachtruhe, wenn nur der Tonus der Muskeln die Wirbelsäule belastet, wandert das Wasser wegen der Hydrophilie des Kerns zurück in den Nucleus.

Die Bandscheibe gewinnt ihre ursprüngliche Höhe zurück, die Vorspannung ist morgens höher als abends, die Elastizität der Wirbelsäule ist zu Beginn des Tages am höchsten.

© Friedemann Theill, 2008

DAGC

Druckbelastungen der Bandscheibe

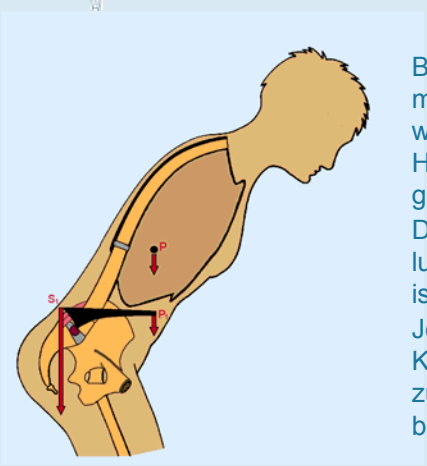

Bei Ventralneigung des Rumpfes muss die Rückenmuskulatur (S_1) am wesentlichen kürzeren Kraftarm des Hebels eine sieben- bis achtfache größere Kraft entfalten als P_1.
Die Kraft, die auf den Kern der lumbosakralen Bandscheibe wirkt, ist immer die Summe von S_1 und P_1.
Je nach Körperhaltung (gebeugte Knie, Grad der Rumpfneigung) und zusätzlicher Last kann diese Kraft bis zu 12.000 N betragen

© Friedemann Theill, 2008

DAGC

Druckbelastungen der Bandscheibe

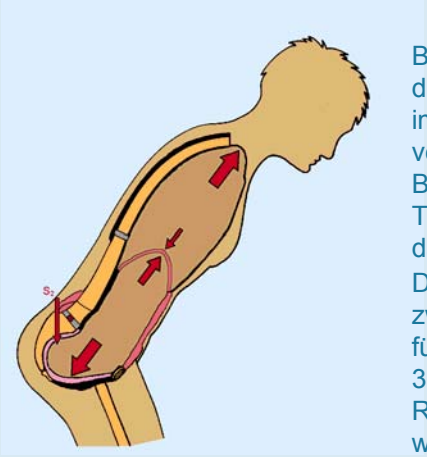

Beim Anheben von Lasten kann durch Erzeugen eines Überdrucks im Brust- und Bauchraum ein starrer, ventral der Wirbelsäule gelegener Balken erzeugt werden, der einen Teil der Kräfte auf das Becken und das Perinaeum überträgt.
Die Druckentlastung für den Discus zwischen Th12 und L1 beträgt 50 %, für den Discus zwischen L5 und S1 30 %, außerdem müssen die Rückenmuskeln ca. 55 % weniger Kraft aufbringen.

© Friedemann Theill, 2008

DAGC

Diskose

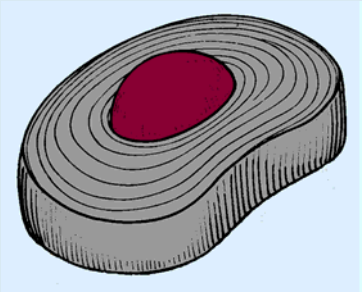

Lumbale Bandscheiben stellen das größte zusammenhängende, nicht vaskularisierte Gebilde im Körper dar.

Wie alle bradytrophen Gewebe neigen auch die Bandscheiben zu einem frühzeitigen „Verschleiß“, der als **Diskose** bezeichnet wird

© Friedemann Theill, 2008

DAGC

Faktoren, die eine frühzeitige Diskose begünstigen

- vertikale Wirbelsäuleneinstellung (aufrechter Gang)
- Haltungskonstanz
- langjähriges Heben und Tragen schwerer Gegenstände
- hohe dynamische und statische Belastungen in Beruf, Sport und Freizeit
- bradytrophe Stoffwechselsituation
- genetische Faktoren

© Friedemann Theill, 2008

DAGC

Stadien der Bandscheibendegeneration

Stadium 1

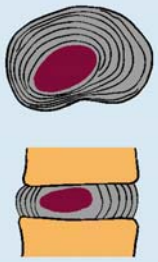

intradiskale Massen-verschiebung bei Jugendlichen und jungen Erwachsenen

Stadium 2

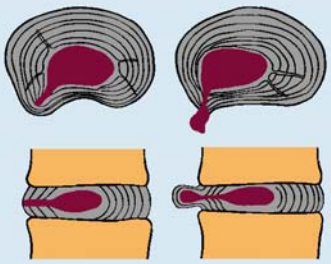

Protrusion und Prolaps im mittleren Lebensabschnitt

Stadium 3

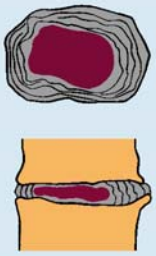

fibröse Ankylose mit Teilversteifung der Zwischenwirbel-abschnitte im Alter

© Friedemann Theill, 2008

DAGC

Alterung der Bandscheibe

Jugend

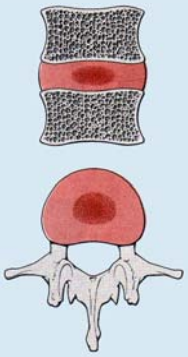

mittleres Alter

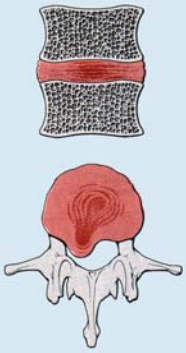

hohes Alter

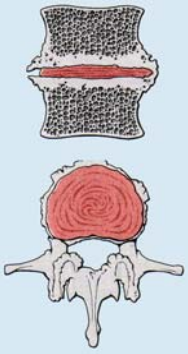

© Friedemann Theill, 2008

DAGC

Bewegungssegment

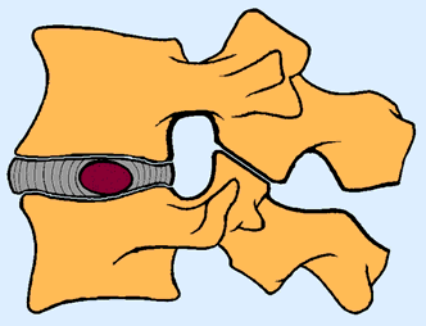

Zwei benachbarte Wirbel bilden zusammen mit der dazwischen liegenden Bandscheibe und den Wirbelgelenken ein Bewegungssegment.

© Friedemann Theill, 2008

DAGC

Chondrose

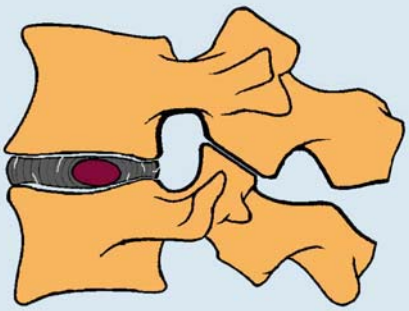

Regressive Veränderung der Bandscheibe. Durch Dehydratation verliert der Gallertkern an Elastizität. Es bilden sich zunehmend Risse des Faserrings und eine Sinterung der Bandscheibe. Dadurch Instabilität im Bewegungssegment und Verlust der Pufferfunktion.

© Friedemann Theill, 2008

DAGC

Osteochondrose

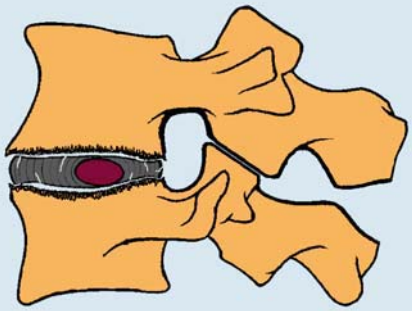

Vermehrte mechanische Belastung bei Degeneration der Bandscheiben, anfangs Verbreiterung der Zwischenwirbelräume durch Quellung, dann Verschmälerung. Die angrenzenden Grund- und Deckplatten der Wirbelkörper werden in den degenerativen Prozess einbezogen, vermehrte subchondrale Sklerosierung und exophytäre Randzackenbildung führen zu Instabilität,

© Friedemann Theill, 2008

DAGC

Osteochondrose

Vermehrte mechanische Belastung bei Degeneration der Bandscheiben, anfangs Verbreiterung der Zwischenwirbelräume durch Quellung, dann Verschmälerung. Die angrenzenden Grund- und Deckplatten der Wirbelkörper werden in den degenerativen Prozess einbezogen, vermehrte subchondrale Sklerosierung und exophytäre Randzackenbildung führen zu Instabilität,

© Friedemann Theill, 2008

DAGC

Spondylose (Spondylopathie)

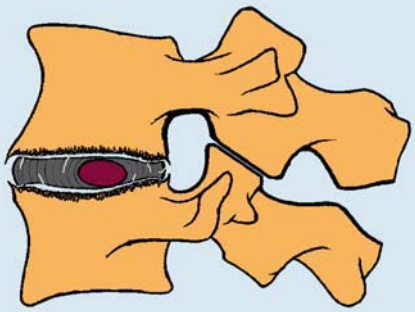

Durch Gefügelockerung erhöht sich die Zugbeanspruchung der Bänder der Wirbelsäule. Es bilden sich reparative appositionelle Knochenzacken an den Wirbelkörperrändern (Spondylophyten). In ausgeprägten Fällen überbrückende Spangenbildung durch Fusion von Spondylophyten.

© Friedemann Theill, 2008

DAGC

Spondylose (Spondylopathie)

Durch Gefügelockerung erhöht sich die Zugbeanspruchung der Bänder der Wirbelsäule. Es bilden sich reparative appositionelle Knochenzacken an den Wirbelkörperrändern (Spondylophyten). In ausgeprägten Fällen überbrückende Spangenbildung durch Fusion von Spondylophyten.

© Friedemann Theill, 2008

DAGC

Spondylarthrose

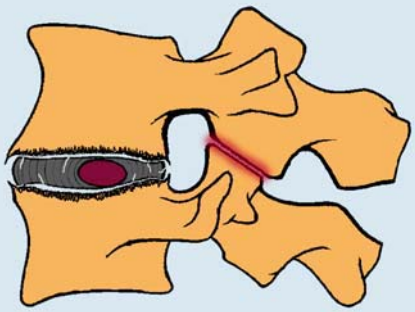

Vermehrte Arthrose der kleinen Wirbelgelenke. Eine Instabilität des Bewegungssegments (Osteochondrose) führt zu Inkongruenzen im Bereich der kleinen Wirbelgelenke;
die damit verbundene erhöhte Belastung führt zur Degeneration des Gelenkknorpels,

© Friedemann Theill, 2008

DAGC

Bandapparat der Wirbelsäule

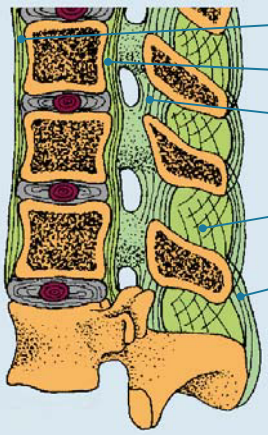

Lig. longitudinale anterius

Lig. longitudinale posterius

Ligg. flavae

Ligg. interspinaliae

Lig. supraspinaliae

© Friedemann Theill, 2008

DAGC

lumbale Kernspinbefunde bei 67 beschwerdefreien Menschen *)

- Bei 62 % der Probanden wurde eine Bandscheibeprotrusion in mindestens einer Etage festgestellt.
- Bei 26 % konnte ein Bandscheibenprolaps diagnostiziert werden.
- Bei 62 % aller Untersuchten wurden degenerative Veränderungen festgestellt.

*) Boden, S.D.; Davis, D.O.; Dina, T.S.; Patronas, N.J.; Wiesel, S.W.:
„Abnormal magnetic-resonance scans of the lumbar spine in asymptomatic subjects."
Journal of Bone and Joint Surgery, 72-A, 403-408.

© Friedemann Theill, 2008

DAGC

Bandscheibenpathologie bei 98 beschwerdefreien Menschen *)

- Bei 52 % der Untersuchten konnte eine Bandscheibenprotrusion nachgewiesen werden.
- Bei 27 % konnte ein Bandscheibenprolaps diagnostiziert werden; darüber hinaus wies 1 % der Patienten einen Bandscheiben-vorfall auf, der bereits auf das umliegende Gewebe drückte.
- Bei 38 % aller Untersuchten blieben die Veränderungen nicht nur auf eine Bandscheibe beschränkt.

*) Jensen, M.C.; Brant-Zawadzki,M.N.; Obuchowski, N.; Modic M.T.; Malkasian D.; Ross, J.S.:
„Magnetic resonance imaging of the lumbar spine in people without back pain."
New-Engl-J-Med 1994; 331(2): 69-73

© Friedemann Theill, 2008

DAGC

Bandscheibenvorfall - Risikofaktoren

- normaler Alterungsprozess mit Verlust von Wasser und Eiweißen
- genetische Prädisposition
- Übergewicht
- mangelnde Bewegung
- Arbeitsbelastungen
- Rauchen
- Vorgeschichte

© Friedemann Theill, 2008

DAGC

Bandscheibenvorfall - Häufigkeit

- 36 % Halswirbelsäule
  - C4/C5
  - C5/C6
  - C6/C7
- 2 % Brustwirbelsäule
- 62 % Lendenwirbelsäule
  - L3/L4
  - L4/L5
  - L5/S1

© Friedemann Theill, 2008

DAGC

Formen des Bandscheibenvorfalls

Sind die inneren Schichten des Faserrings durchrissen, kann sich ein Teil des Kerns verschieben, meist nach dorsal bzw. dorsolateral, selten nach ventral.
Die Kernsubstanz erreicht den Diskusrand und wölbt sich unterhalb des Lig. longitudinale posterius vor.

© Friedemann Theill, 2008

DAGC

Formen des Bandscheibenvorfalls

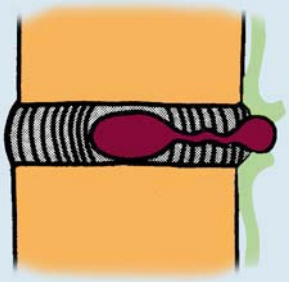

Das hintere Längsband ruptiert, Kernmasse dringt in den Spinalkanal, häufig unter Abschnürung des zentralen Teils; dann liegt ein freier, sequestierter Prolaps vor.

© Friedemann Theill, 2008

DAGC

Formen des Bandscheibenvorfalls

Die Kernsubstanz bleibt unter dem Längsband liegen, die Faserlamellen trennen sie von der zentralen Masse ab, so dass eine Rückverlagerung nicht mehr möglich ist.

© Friedemann Theill, 2008

DAGC

Formen des Bandscheibenvorfalls

Das vorquellende Kernmaterial „wandert“ unterhalb des Lig. longitudinale posterius nach kaudal oder kranial.

© Friedemann Theill, 2008

DAGC

Die ischiatische Fehlhaltung beim Bandscheibenvorfall

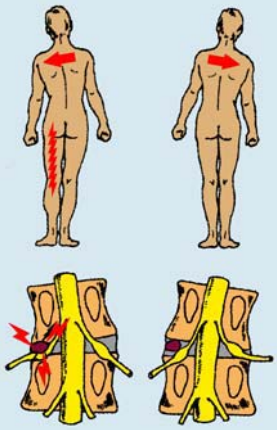

Die ischiatische Fehlhaltung ist als reflektorisches Ausweichen des Rumpfes zur Entlastung der Nervenwurzel zu verstehen.

Meist verstärkt sich die Fehlhaltung während der Rumpfvorneigung, unter Umständen macht sie sich erst bei dieser Bewegung bemerkbar.

Es findet eine Neigung in der Frontalebene ohne Rotation der Wirbelkörper statt.

Beim lateralen Bandscheibenvorfall verschafft die Neigung zur contralateralen Seite in der Regel Erleichterung.

© Friedemann Theill, 2008

DAGC

Die ischiatische Fehlhaltung beim Bandscheibenvorfall

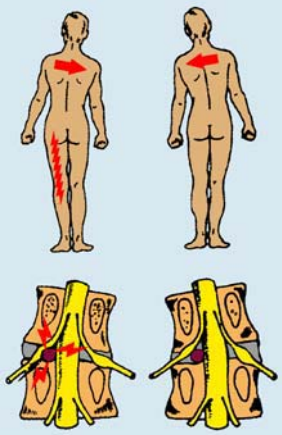

Die ischiatische Fehlhaltung ist als reflektorisches Ausweichen des Rumpfes zur Entlastung der Nervenwurzel zu verstehen.

Meist verstärkt sich die Fehlhaltung während der Rumpfvorneigung, unter Umständen macht sie sich erst bei dieser Bewegung bemerkbar.

Es findet eine Neigung in der Frontalebene ohne Rotation der Wirbelkörper statt.

Beim medialen und medio-lateralen Bandscheibenvorfall verschafft die Neigung zur ipsilateralen Seite in der Regel Erleichterung.

© Friedemann Theill, 2008

DAGC

Bandscheibenprotrusion

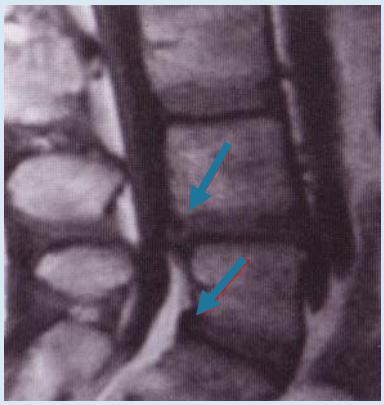

© Friedemann Theill, 2008

DAGC

Bandscheibenvorfall L4 / L5

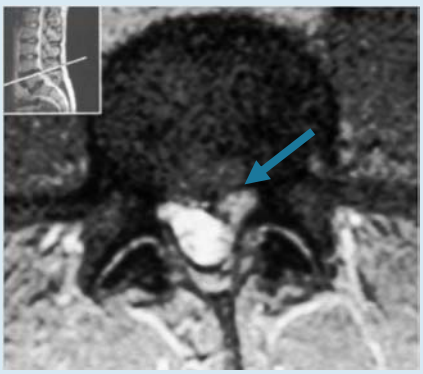

Horizontalschnitt

Sagittalschnitt

© Friedemann Theill, 2008

DAGC

gedeckter Bandscheibenvorfall L3 / L4

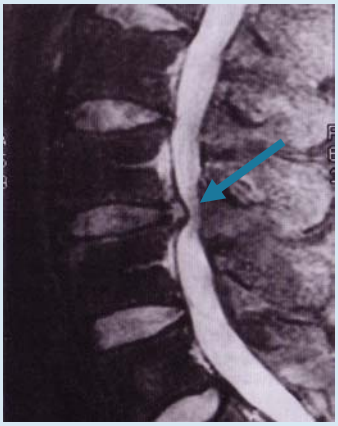

© Friedemann Theill, 2008

DAGC

Bandscheibenvorfall L5 / S1 mit Bandscheibenverbindung

© Friedemann Theill, 2008

DAGC

Bandscheibenvorfall L4 / L5 als freier Sequester hinter Wirbelköper L5

© Friedemann Theill, 2008

DAGC

Lateraler Bandscheibenvorfall L4 / L5

© Friedemann Theill, 2008

DAGC

lumbale Kernspinbefunde bei 67 beschwerdefreien Menschen *)

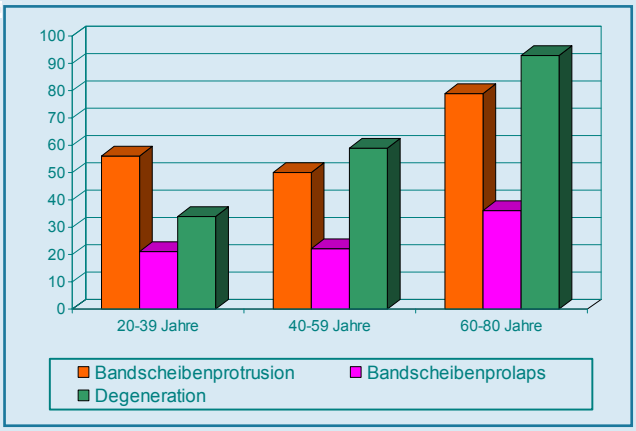

*) Boden, S.D.; Davis, D.O.; Dina, T.S.; Patronas, N.J.; Wiesel, S.W.:
„Abnormal magnetic-resonance scans of the lumbar spine in asymptomatic subjects."
Journal of Bone and Joint Surgery, 72-A, 403-408.

© Friedemann Theill, 2008